

Annual Review 神經 2006

2006 年 1 月 20 日 発行

中外医学社

1. 海馬回旋遅滞症

福祉社会研究所医療・脳科学部門主任研究員 加藤俊徳

key words hippocampal development, hippocampal infolding angle, hippocampal infolding retardation, intellectual communication theory, autism, pervasive developmental disorders

動 向

海馬回旋遅滞症 hippocampal infolding retardation (HIR) は、海馬、海馬傍回、嗅内皮質、扁桃体とその周辺の微細な形態発達の異常によって、こころの発達やコミュニケーション機能の遅れが起こる新しい疾患概念である¹⁻³⁾。海馬は、脳損傷研究⁴⁾や動物実験により記憶障害やてんかん発作に關与する領域と考えられてきた。1980年代後半からは、MRIの登場によって、海馬体積の計測法によって発達や加齢による体積変化がより詳細に検討されるようになった。その結果、Alzheimer病⁵⁾、虚血性脳障害⁶⁾やてんかん発作^{7,8)}による海馬萎縮だけでなく、パニック障害⁹⁾、うつ病¹⁰⁾、心的外傷後ストレス障害¹¹⁾、統合失調症¹²⁾、境界性人格障害などの精神神経疾患^{13,14)}でも、海馬萎縮が指摘されるようになった。1990年代後半には、MRI研究がさらに進み、従来知られていた脳奇形や脳萎縮に伴う海馬形成異常¹⁵⁻¹⁷⁾だけでなく、海馬だけの微細な形態異常¹⁸⁾が報告され始めた。さらに海馬異常は、自閉症や学習障害との関係が指摘されるようになった¹⁹⁻²⁷⁾。海馬の形態発達が、胎児期に著明な変化をすることは知られていたが、体積の変化を除く生後の海

馬形態のパターン変化については明らかになっていなかった。したがって、海馬の微細な形態異常に伴う症候、臨床的意義、機序は、ほとんど明らかにされていない。Okadaら²⁸⁾は、海馬回旋角 hippocampal infolding angle を定義することで、海馬の形態発達を定量的に解析した。加藤¹⁻³⁾は、海馬回旋の過程の遅滞や停止が、知的障害やコミュニケーション機能障害の患児に多く認められることから、海馬回旋遅滞症の画像診断法とその分類によって、知的障害とコミュニケーション機能障害とが同時に発症する広汎性発達障害を説明する病態モデル (IC理論 intellectual communication theory) を提唱した。自閉性障害を含む広汎性発達障害は、近年、著しく増加しており、社会問題化しているが、病気に決定的な生物学的マーカーがいまだみつかっていない。そこで、海馬回旋遅滞症が、広汎性発達障害の生物学的マーカーとして注目され始めた。ここでは、海馬発達評価法や海馬回旋遅滞症、広汎性発達障害の脳画像診断について近年の動向を概説する。

A. 海馬回旋の発達評価

脳の構造が、胎児から100歳前後までの生涯を通じて、かなり変化する事実が明らかとなってきた²⁹⁻³¹⁾。脳の形態変化は、脳機能を知る上でさらに重要視されるようになってきている。MRIによって、個人の脳構造を何回でも追跡できるようになった。1mm前後の微細な脳病変や形態異常が観察可能となった。ヒトの海馬は、竜の落とし子の横顔にみえておおよそ8cmの側頭葉の内側面に平行して位置している。肉眼的には、前後に4.5cmほどの細長い構造を形成し、前方から頭部、体部、尾部に分けられている。図1に示すように、海馬の前後長に直交して撮像した冠状断面のMRIでは、側副隆起、側脳室下角、海馬傍回に囲まれて、10mm x 15mmほどの大きさである。アンモン角、歯状回、海馬台、場合によっては嗅内皮質を含めて海馬体とよばれている。組織学的には、6層構造の他の大脳皮質とは異なり、原始皮質といわれる3層の細胞構造からなっている。

アンモン角は、その細胞構築と線維連絡から、海馬台から歯状回側に向かって、CA1からCA4に区分されている³²⁾。このアンモン角の病変は、てんかん患者や低酸素脳症の既往者で、MRIの検出感度内である。

海馬の形態発達では、図2に示すように、3次元的な折れ返りと巻き込みが認められ、胎児期に著しく形態が変化し成人型に類似してくることが知られている。胎児期初期には、垂直に棒立ちにした海馬に、在胎第10週すぎから海馬溝が出現する。その後、新皮質の発達や海馬の内部構造の発達によって、徐々に海馬は回旋 infolding し、在胎第15～16週にアンモン角と歯状回が巻き込みを開始する。在胎第18～20週までに、成人の海馬形態に相似し、その後も回旋を継続して海馬溝は徐々に癒合して、図1の右海馬のように、水平に近づいていく。この過程は、頭部より尾部で先行しながら³³⁾、在胎第30週頃まで続くとされている³⁴⁻³⁶⁾。

Okadaら²⁸⁾は、海馬溝が深くなりながら全体

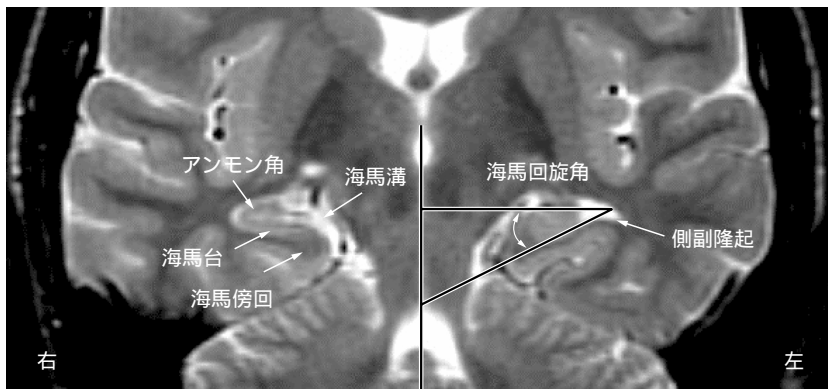


図1 海馬回旋遅滞症の画像診断

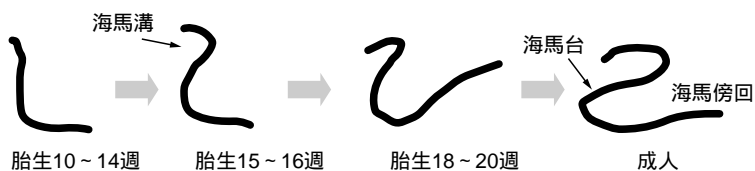

図2 海馬回旋の発達変化

として海馬が、回旋しながら発達していることに注目し、新しくMRI上で、海馬回旋角を定義して、左右の海馬の計測を行った。海馬回旋角は、計測部位と定義の仕方、多少異なりさらなる検討の余地がある。しかし、図1のように、垂直中央線に対してアンモン角を通過する垂線と海馬台で囲まれる角を海馬回旋角として定義し、海馬の前後左右で発達を調べた。海馬回旋角は90度から0度近くまで進展するが、胎児期に著しく回旋し、生後から10歳頃にかけてゆっくり回旋する。部位の違いを検討すると、大脳脚と上小脳脚の位置では、より後方に位置する上小脳脚の位置がより0度の水平に近かった。これは、海馬の回旋が後方から前方にかけて起こることを示唆する。左右の比較では、若干右のほうが0度に近く、海馬回旋が右から起こる可能性を示唆した。

B. 海馬体積の評価

健常者における海馬体積の評価は、剖検例による検討³⁷⁾から非侵襲のより現実的なMRI計測法³⁸⁻⁴⁰⁾が盛んに行われるようになった。海馬の体積は、妊娠の後半に著明に増大する。生後も2歳まで著しく増大し、その後、緩やかに14～15歳くらいまで増大することが明らかになっている^{37,41)}。右側の海馬は、左側より有意に体積が大きいといわれている^{38,42,43)}。利き手と海馬の左右差との関連は、完全には解明されていない。海馬では、右利きの人は、右側の海馬と扁桃体が有意に大きく、左利きの人は有意ではなかったとする報告がある⁴³⁾。海馬の性差については、女性の方が早く発達するといわれている⁴²⁾。しかし、4～18歳では体積に差がみられず⁴⁴⁾、成人では、女性の方が、左側でやや小さいという報告もある⁴⁵⁾。

海馬体積は加齢とともに減少することが知られており、30歳代からすでに減少がみられる。この加齢による海馬の形態の変化は、主として頭部と

尾部に起こり、頭部が最も影響を受けやすい^{46,47)}。さらに、海馬の体積評価は、Alzheimer病の脳病理像と関係して嗅内皮質と海馬を区別して評価するようになってきた⁴⁸⁻⁵⁰⁾。

海馬の体積が、簡便にMRI計測できるようになったことで、Alzheimer病⁵⁾、虚血性脳障害⁶⁾やてんかん発作^{7,8)}以外にも海馬体積の減少や増加をきたす神経疾患が明らかとなってきた。パニック障害⁹⁾、うつ病¹⁰⁾、心的外傷後ストレス障害¹¹⁾、統合失調症¹²⁾、境界性人格障害などで、海馬萎縮が指摘されるようになった。自閉症の海馬では、体積減少を示す報告^{23,51)}と体積増加を示す報告^{14,52,53)}がなされ一致していない。一方で、扁桃体との関連性^{13,24,52-54)}が指摘され、扁桃体の体積増加を示す報告²⁰⁾が散見されるようになった。

C. 海馬回旋遅滞症の診断と分類

海馬回旋遅滞症は、海馬回旋角と、海馬、海馬傍回、嗅内皮質、扁桃体とその周辺の形態的発達遅滞に伴う病態として定義される¹⁻³⁾。海馬体積の評価では、疾患特異性がはっきりしないけれども、海馬の形態的特徴から、海馬病変の特異性を同定する可能性が残されていた。そこで、海馬回旋の発達変化から海馬の形態的特性が詳細に検討できるようになった。こうして海馬回旋角の遅れが、発達障害児に高頻度に出現することが明らかになってきた。海馬の発達形成異常は、ダウン症⁵⁵⁾や18トリソミー⁵⁶⁾などの遺伝子異常⁵⁷⁾や特定の症候群⁵⁸⁾でも同様な形態発達異常が起こる。神経遊走障害による二重皮質形成異常の症例でも認められる。しかし、加藤が定義した海馬回旋遅滞症は、大脳皮質病変はなく、周産期の異常もなく、明らかな遺伝疾患もみつからない全く新しい疾患機序をもった病気である。海馬回旋遅滞症でのてんかん発症は10～15%程度である。

大脳皮質病変が顕著でないことから、広汎性発達障害が、海馬回旋遅滞症の主要な病態であると推定されている。従来、てんかん患者で認められてきた海馬の異常はむしろ、大脳皮質病変の有無や遺伝子異常の有無を考慮しない広義の海馬回旋遅滞症の冰山の一角ではないかと予測される。

海馬回旋遅滞症は、片側性海馬回旋遅滞症と両側性海馬回旋遅滞症に大別される。片側性海馬回旋遅滞症は、左海馬に優位に起こりやすく側副隆起幅の拡大を合併することが多い。ほとんどが言語の発達遅延を主訴に来院して、脳画像で見つかることが多い。片側性海馬回旋遅滞症を解析すると、約98%が左海馬に起きている。約95%に側副隆起幅の拡大を伴い海馬と海馬傍回を含んだ領域で、T2延長病変の認められない形態的な発達遅滞が起こっていることが示唆された。男女比を算出すると2:1の割合で男児優位であることもわかってきた。しかし、なぜ海馬回旋遅滞症が左海馬優位に起こるのかその機序は明らかになっていない。左右の海馬の発達が別々に起こる機序がヒトの海馬の発達には存在していることが示唆されている。両側性海馬回旋遅滞症を解析すると、約80%に左海馬が右海馬に比べてより遅れている。男女比は4:1で、片側性海馬回旋遅滞症に比べて、男児優位の傾向がさらに強い。これほどまでにヒトの海馬の発達は、左右差があることは知られていなかった。従来、MRIにおける海馬の診断は、海馬萎縮や硬化、腫瘍などの海馬病変が主であったが、海馬の形態形成過程に伴う認知機能の形成が、重要なテーマの一つになってきている。

海馬回旋遅滞症の脳画像の特徴は、前後に長い海馬に対して、部分型と全般型が認められる。部分型は、扁桃体嗅内皮質周辺限局型と海馬周辺限局型である。全般型は、扁桃体嗅内皮質未熟型と海馬周辺限局型を併せもつタイプである。海馬回旋遅滞症の脳画像の特徴は、3つの病型に分けて考えられる。冠状断像MRIによって、意図的に

海馬の構造解析を目的としていない通常の水平断像や矢状断像のMRIやCT画像では、海馬回旋遅滞症を検出することは困難であるので、ほとんど見逃されてきた可能性がある。

海馬周辺限局型では、言語発達遅滞などの単純な知的障害が40~50%に認められるのに対して、扁桃体嗅内皮質周辺限局型は、知的障害例が少なく、高機能自閉症やAsperger症候群であることが多い。古典的言語野とされるBroca野やWernicke野には、発達の遅れがなく、左海馬回旋遅滞症で言語表出の遅れがあることは、海馬の発語への関与を示している。従来の成人失語症の考え方では、海馬回旋遅滞症に伴う発達性言語機能障害を理解することはできないことが明らかである。知的障害がないAsperger症候群では、下側頭回や紡錘回白質の形成は十分に発達している場合が多い。海馬と下側頭回の解剖学的結びつき⁵⁹⁾を考慮すると、海馬回旋に伴って、下側頭回や紡錘回白質の連絡線維の形成が遅れ、言語表出遅滞などの障害が引き起こされると推論されている。

D. 海馬回旋遅滞症とこころの発達

MRIによって精度よく微細な海馬病変が検出されるようになり、病変と実際の臨床症候との関係が、重要なテーマとなってきている。胎児期からの海馬の形態変化は、海馬回旋の過程として説明されていることから、海馬の微細な形態異常は、海馬回旋過程の未熟性や不完全性、停止と関連していると考えられる。これまでの報告では、海馬回旋遅滞症に伴う海馬萎縮は認められていないことから、海馬の神経細胞の異常な組織化や遊走障害との関与が考えられている。しかし、海馬回旋が、どのような機序で誘導され、異常例ではなぜ回旋形成が停止するのか今後の課題である。海馬の障害で代表的な事例は、一過性の虚血性低酸

素症によるCA1の障害による記憶障害である。しかし、小児の海馬病変は、症状の発現が成人の記憶障害とは異なるようである。海馬回旋遅滞症によって、運動性言語野や感覚性言語野に形態異常がなくとも、子どもの発語が遅れることがわかってきた。この事実は、海馬の発達が言語の形成やコミュニケーションの形成に重要な役割を担っていることを示唆している。脳の髄鞘形成は胎児30週以降から3歳頃まで最も盛んな時期とされてきた^{60,61}。しかし、海馬の周辺領域の下側頭回や紡錘回白質を詳細に調べるとむしろ4歳から10歳前後まで皮質下白質の形成が盛んであることがMRIで検出される。海馬の役割は、周辺領域の側頭葉の発達に伴って変化していくのではないかと仮説される。

海馬回旋遅滞症の発症機序は、明らかな遺伝子異常や大脳皮質の形成異常を伴う病態と、明確な大脳皮質病変や遺伝子異常の認められない病態とを分けて考える必要がある。遺伝子異常と海馬の発達過程との病態関係は、今後の新しい分野であり、解明が望まれるところである。一方、明確な大脳皮質病変や遺伝子異常の認められない病態は、加藤¹⁻³)によって、自閉症と知的障害を同時に説明するIC理論 intellectual communication theoryとして提案されている。正常な海馬発達と海馬回旋遅滞症の解析結果を踏まえると、左海馬の発達と右海馬の発達がお互い関連しながら別な機序で起こることが仮説される。さらに、右海馬に比べて左海馬回旋の遅滞が、言語の発達障害に関与していると考えられる。

多くの動物やヒトでの海馬研究がある中で、子どものこころの病気に海馬が結びつくことは、明らかではなかった。従来、こころは発達すると考えられてきた。しかし、その脳機能背景を説明する根拠は乏しかった。自閉症はこころの病気であると考えられている。自閉症は、なぜ知的障害を伴うことがあるのか？ここにコミュニケーション機能障害の主要病巣を解明する鍵があると考え

られる。知的障害を説明しかつ自閉性を説明できる領域が脳内にあるとすれば、それが、海馬とその周辺領域と考えられるようになってきた。知的障害とコミュニケーション機能障害をあわせてもつ広汎性発達障害の背景には、辺縁系異常があることが示唆される。広汎性発達障害の病態は、コミュニケーション機能障害の他に、知的障害の有無、その程度が異なること、知的障害が改善していく臨床症状を、容易に説明できなければならない。この病態モデルの一つが加藤のIC理論である。

扁桃体嗅内皮質周辺限局型がコミュニケーション機能障害に対応し、海馬周辺限局型が知的障害に密接に関与していると考えれば、扁桃体・海馬型の病巣の広がりや遅滞の程度によって、広汎性発達障害のいかなる病態でも説明が可能となる。たとえば、海馬回旋遅滞症に伴って大脳皮質病変が合併していることもあり得るので従来からの臨床症状分類は、広汎性発達障害には不向きであり、より明確な生物学的マーカーが待望されている。この点、嗅内皮質や海馬に老人斑の出現するAlzheimer病に比べて、広汎性発達障害の解明は、全く進んでないといってよい。発達過程にある小児期では、記憶力や言語能力などの遅延をできるだけ早期に診断し、適切な教育学習プログラムにのせることが重要である。しかし、臨床心理発達検査以外の高次脳機能発達障害を確定させる検査所見は、乏しかった。形態的MRIの詳細な検討により、心理検査では評価できない脳の形態的発達段階の評価が可能となり、海馬回旋遅滞症は広汎性発達障害の生物学的マーカーとして期待されている。高次脳機能が成熟していない時期に、高次脳機能障害を判定する困難さを補助する役割として脳画像は重要な役割をもつ。

E. 広汎性発達障害の脳画像

広汎性発達障害は、自閉性障害、Asperger障

害, Rett 障害, 小児崩壊性障害を含んでいて, 自閉性と知的障害が混在する. しかし, 患児が低年齢であればあるほど, 自閉性と知的障害の表出を, 臨床所見から区別することが困難である. その結果, DSM-IV の広汎性発達障害の診断基準を満たしても, 積み重ねられた症例の病態が不均一であることは避けることができない. 自閉性スペクトラム障害として, 全体の病像をひとくくりに考えても, 不均一性は不可避である.

脳の形態変化だけでなく, 脳機能上の生理的特性がみつければ, 診断だけでなく治療においても, 新たな展開が期待できる. 従来の MRI を用いた報告は, 小脳, 脳幹, 大脳皮質, 大脳基底核, 視床, 辺縁系, 脳梁など, その領域の体積の減少, あるいは増加という所見を対照群と比べて報告している^{19,22)}. しかし, 報告が増えるにつれて, どの領域も所見の一致性に乏しいことが明らかになってきた. 高次脳機能に最も関係が深いと考えられてきた前頭前野の機能障害を自閉症児の認知や行動障害と結びつける仮説でさえ困難な説明状況となってきた⁵²⁾. 上側頭回の低形成が指摘され⁶²⁾, 安静時の脳血流も同様に低下している⁶³⁾と異なった施設からの同様な報告が認められる. しかし, この所見に再現性があつたとしても, 両側上側頭回の聴覚に關係する働きを考えると, 上側頭回は, 下側頭回や紡錘回に比べて, 海馬などの辺縁系と直接の線維連絡が解剖学的に乏しく⁵⁹⁾, 自閉性の本体と結びつけることが困難で, 2次的な所見である可能性が高い.

総じて, 最近では, 扁桃体を中心とする辺縁系に広汎性発達障害の焦点があてられている. 扁桃体とその周辺領域の新生児サルの変態モデルでも, 記憶障害と社会情緒障害が引き起こされることがわかっている⁶⁴⁾. ヒトの自閉症の剖検例⁶⁵⁾や結節性硬化症患者の病変部位からの検討²⁵⁾では, 扁桃体を中心とする辺縁系が重要な病巣であると報告されている²⁶⁾. しかし, その異常所見が,

統計的に有意であっても, 症例報告を見比べると, 異常所見の内容に一致性がなく^{24,54)}, 症例ごとの病態を説明できるまでにはいたっていない. この理由の一つには, 扁桃体と海馬周辺の構造が複雑で, 詳細な MRI の計測でなければ, 異常の検出が困難なことが上げられる³⁹⁾.

むすび

海馬は, 記憶に關係する領域と考えられてきたが, 子どもでは海馬回旋遅滞症によって, こころの発達やコミュニケーション機能の遅れが起こる. 広汎性発達障害では, 海馬回旋遅滞症が数多くみついている. 扁桃体嗅内皮質から海馬, 海馬傍回に至る辺縁系の領域の発達形成が, 知的障害だけでなくこころの病の発症に關係していることが明らかになりつつある. 広汎性発達障害では, 自閉性と知的障害の表出を臨床症状から判定する困難さのために, 従来の脳画像の報告は, いずれも一致した内容ではなかった. 海馬回旋遅滞症が広汎性発達障害の生物学的マーカーになりうる情報が集まりつつある. 海馬とそのネットワークは, 記憶だけでなく, こころの発達やコミュニケーション機能に關与していることが明らかになってきた.

端的にいえば, 従来, 脳画像診断では, 海馬回旋遅滞症をほとんど見過ごしてきたといっても過言ではない. 脳の基本的構築に問題がないのか? あるのか? いまやこころの問題も脳の形態や働きを避けては通り抜けできない. こころの発達と脳構造の発達が密接に關係していることはいうまでもない. しかし, 海馬回旋が, どのような機序で誘導され, 異常例ではなぜ回旋形成が停止するのか? 今後の海馬回旋遅滞症の広範な総合的研究が課題である.

文献

- 1) 加藤俊徳. 知的障害の本質. In: 脳と障害児教育委員会, 加藤俊徳, 坂口しおり, 編著. 脳と障害児教育 適切

- な支援の可能性. 初版. 東京: ジアース教育新社; 2005. p. 173-82.
- 2) 加藤俊徳. 広汎性発達障害における海馬回旋遅滞症. *BRAIN MEDICAL*. 2004; 16: 307-17.
 - 3) 加藤俊徳. 小児医療最近の進歩: 脳画像からみた広汎性発達障害. *小児科*. 2005; 46: 363-73.
 - 4) Barbeau EJ, Felician O, Joubert S, et al. Preserved visual recognition memory in an amnesic patient with hippocampal lesions. *Hippocampus*. 2005; 15: 587-96.
 - 5) Golebiowski M, Barcikowska M, Pfeffer A. Magnetic resonance imaging-based hippocampal volumetry in patients with dementia of the Alzheimer type. *Dement Geriatr Cogn Disord*. 1999; 10: 248-8.
 - 6) Tasker RC, Salmond CH, Westland AG, et al. Head circumference and brain and hippocampal volume after severe traumatic brain injury in childhood. *Pediatr Res*. 2005; 58: 302-8.
 - 7) Salmenpera T, Kalviainen R, Partanen K, et al. Hippocampal and amygdaloid damage in partial epilepsy: a cross-sectional MRI study of 241 patients. *Epilepsy Res*. 2001; 46: 69-82.
 - 8) Lawson JA, Vogrin S, Bleasel AF, et al. Predictors of hippocampal, cerebral, and cerebellar volume reduction in childhood epilepsy. *Epilepsia*. 2000; 41: 1540-5.
 - 9) Massana G, Serra-Grabulosa JM, Salgado-Pineda P, et al. Parahippocampal gray matter density in panic disorder: a voxel-based morphometric study. *Am J Psychiatry*. 2003; 160: 566-8.
 - 10) Frazier JA, Chiu S, Breeze JL, et al. Structural brain magnetic resonance imaging of limbic and thalamic volumes in pediatric bipolar disorder. *Am J Psychiatry*. 2005; 162: 1256-65.
 - 11) Kitayama N, Vaccarino V, Kutner M, et al. Magnetic resonance imaging (MRI) measurement of hippocampal volume in posttraumatic stress disorder: A meta-analysis. *J Affect Disord*. 2005; 88: 79-86.
 - 12) Narr KL, Thompson PM, Szeszko P, et al. Regional specificity of hippocampal volume reductions in first-episode schizophrenia. *Neuroimage*. 2004; 21: 1563-75.
 - 13) Daenen EW, Wolterink G, Gerrits MA, et al. The effects of neonatal lesions in the amygdala or ventral hippocampus on social behaviour later in life. *Behav Brain Res*. 2002; 136: 571-82.
 - 14) Geuze E, Vermetten E, Bremner JD. MR-based in vivo hippocampal volumetrics: 2. Findings in neuropsychiatric disorders. *Mol Psychiatry*. 2005; 10: 160-84.
 - 15) Sato N, Hatakeyama S, Shimizu N, et al. MR evaluation of the hippocampus in patients with congenital malformations of the brain. *AJNR Am J Neuroradiol*. 2001; 22: 389-93.
 - 16) Free SL, Li LM, Fish DR, et al. Bilateral hippocampal volume loss in patients with a history of encephalitis or meningitis. *Epilepsia*. 1996; 37: 400-5.
 - 17) Pinter JD, Brown WE, Eliez S, et al. Amygdala and hippocampal volumes in children with Down syndrome: a high-resolution MRI study. *Neurology*. 2001; 56: 972-4.
 - 18) Barsi P, Kenez J, Solymosi D, et al. Hippocampal malrotation with normal corpus callosum: a new entity? *Neuroradiology*. 2000; 42: 339-45.
 - 19) Brambilla P, Harden A, Ucelli di Nemi S, et al. Brain anatomy and development in autism: review of structural MRI studies. *Brain Research Bulletin*. 2003; 61: 557-69.
 - 20) Sparks BF, Friedman SD, Shaw DW, et al. Brain structural abnormalities in young children with autism spectrum disorder. *Neurology*. 2002; 59: 184-92.
 - 21) Rojas DC, Smith JA, Benkers TL, et al. Hippocampus and amygdala volumes in parents of children with autistic disorder. *Am J Psychiatry*. 2004; 161: 2038-44.
 - 22) Palmenand SJMC, vanEngeland H. Review on structural neuroimaging findings in autism. *J Neural Transm*. 2004; 111: 903-29.
 - 23) Saitoh O, Karns CM, Courchesne E. Development of the hippocampal formation from 2 to 42 years MRI evidence of smaller area dentate in autism. *Brain*. 124: 1317-24.
 - 24) Schumann CM, Hamstra J, Goodlin-Jones BL, et al. The amygdala is enlarged in children but not adolescents with autism; the hippocampus is enlarged at all ages. *J Neurosci*. 2004; 24: 6392-401.
 - 25) Bolton PF, Park RJ, Higgins JNP, et al. Neuroepileptic determinants of autism spectrum disorders in tuberous sclerosis complex. *Brain*. 2002; 125: 1247-55.
 - 26) Fine C, Lumsden J, Blair RJR. Dissociation between

- ' theory of mind ' and executive functions in a patient with early left amygdala damage. *Brain*. 2001; 124: 287-98.
- 27) Haznedar MM, Buchsbaum MS, Wei TC, et al. Limbic circuitry in patients with autism spectrum disorders studied with positron emission tomography and magnetic resonance imaging. *Am J Psychiatry*. 2000; 157: 1994-2001.
- 28) Okada Y, Kato T, Iwai K, et al. Evaluation of hippocampal infolding using magnetic resonance imaging. *NeuroReport*. 2003; 14: 1405-9
- 29) Bartzokis G, Beckson M, Lu PH, et al. Age-related changes in frontal and temporal lobe volumes in men: a magnetic resonance imaging study. *Arch Gen Psychiatry*. 2001; 58: 461-5.
- 30) Sowell ER, Peterson BS, Thompson PM, et al. Mapping cortical change across the human life span. *Nat Neurosci*. 2003; 6: 309-15.
- 31) Toga A, Thompson PM. Mapping brain asymmetry. *Nat Rev Neurosci*. 2003; 4: 37-48.
- 32) Gloor P. The hippocampal system. In: Gloor P. editor. *The temporal lobe and limbic system*. New York: Oxford University Press; 1977. p. 325-589.
- 33) Kier EL, Kim JH, Fulbright RK, et al. Embryology of the human fetal hippocampus: MR imaging, anatomy, and histology. *AJNR Am J Neuroradiol*. 1997; 18: 525-32.
- 34) Humphrey T. The development of the human hippocampal fissure. *J Anat*. 1967; 101: 655-76.
- 35) Arnold SE, Trojanowski JQ. Human fetal hippocampal development: I. Cytoarchitecture, myeloarchitecture, and neuronal morphologic features. *J Comp Neurol*. 1996; 367: 274-92.
- 36) Hevner RF, Kinney HC. Reciprocal entorhinal-hippocampal connections established by human fetal midgestation. *J Comp Neurol*. 1996; 372: 384-94.
- 37) Kretschmann HJ, Kammradt G, Krauthausen I, et al. Growth of the hippocampal formation in man. *Bibl Anat*. 1986; 28: 27-52.
- 38) Jack CR, Twomey CK, Zinsmeister AR, et al. Anterior temporal lobes and hippocampal formations: normative volumetric measurements from MR images in young adults. *Radiology*. 1989; 172: 549-54.
- 39) Insausti R, Juottonen K, Soininen H, et al. MR volumetric analysis of the human entorhinal, perirhinal, and temporopolar cortices. *AJNR Am J Neuroradiol*. 1998; 19: 659-71.
- 40) Bouix S, Pruessner JC, Louis CD, et al. Hippocampal shape analysis using medial surfaces. *Neuroimage*. 2005; 25: 1077-89.
- 41) Utsunomiya H, Takano K, Okazaki M, et al. Development of the temporal lobe in infants and children: Analysis by MR based volumetry. *AJNR Am J Neuroradiol*. 1999; 20: 717-23.
- 42) Pfluger T, Weil S, Weis S, et al. Normative volumetric data of the developing hippocampus in children based on magnetic resonance imaging. *Epilepsia*. 1999; 40: 414-23.
- 43) Szabo CA, Xiong J, Lancaster JL, et al. Amygdala and hippocampal volumetry in control participants: differences regarding handedness. *AJNR Am J Neuroradiol*. 2001; 22: 1342-5.
- 44) Giedd JN, Vaituzis AC, Hamburger SD, et al. Quantitative MRI of the temporal lobe, amygdala, and hippocampus in normal development: ages 4-18 years. *J Comp Neurol*. 1996; 366: 223-30.
- 45) Bhatia S, Bookheimer SY, Gaillard WD, et al. Measurement of whole temporal lobe and hippocampus for MR volumetry: normative data. *Neurology*. 1993; 43: 2006-10.
- 46) Mu Q, Xie J, Wen Z, et al. A quantitative MR study of the hippocampal formation, the amygdala, and the temporal horn of the lateral ventricle in healthy subjects 40 to 90 years of age. *AJNR Am J Neuroradiol*. 1999; 20: 207-11.
- 47) Pruessner JC, Collins DL, Pruessner M, et al. Age and gender predict volume decline in the anterior and posterior hippocampus in early adulthood. *J Neurosci*. 2001; 21: 194-200.
- 48) Du AT, Schuff N, Chao LL, et al. Age effects on atrophy rates of entorhinal cortex and hippocampus. *Neurobiol Aging*. In press, Available online. 2005; Jun 14.
- 49) 水谷俊雄. 画像診断による海馬の萎縮判定. *日本医事新報*. 2003; 4109: 92-4.
- 50) Bonilha CA L, Kobayashi E, Cendes F, et al. Effects of method and MRI slice thickness on entorhinal cortex volumetry. *NeuroReport*. 2003; 14: 1291-5.
- 51) Aylward EH, Minshew NJ, Goldstein G, et al. MRI volumes of amygdala and hippocampus in non-mentally retarded autistic adolescents and adults. *Neurology*. 1999; 53: 2145-50.
- 52) 十一元三. 広汎性発達障害と前頭葉. *臨床精神医学*.

- 2003; 32: 395-404.
- 53) Rojas DC, Smith JA, Benkers TL, et al. Hippocampus and amygdala volumes in parents of children with autistic disorder. *Am J Psychiatry*. 2004; 161: 2038-44.
- 54) Amaral DG, Bauman MD, Schumann CM. The amygdala and autism: implications from non-human primate studies. *Genes Brain and Behav*. 2003; 2: 295-302.
- 55) Printer JD, Brown WE, Eliez S, et al. Amygdala and hippocampal volumes in children with Down syndrome: a high-resolution MRI study. *Neurology*. 2001; 56: 972-4.
- 56) Sumi SM. Brain malformations in the trisomy 18. *Brain*. 1970; 93: 821-30.
- 57) Kobayashi E, Facchin D, Steiner CE, et al. Mesial temporal lobe abnormalities in family with 15q26qter Trisomy. *Arch Neurol*. 2002; 59: 1476-9.
- 58) Fitoz S, Atasoy C, Deda G, et al. Hippocampal malrotation with normal corpus callosum in a child with Opitz syndrome. *Clin Imaging*. 2003; 27: 75-6.
- 59) Yukie M. Connections between the medial temporal cortex and the CA1 subfield of the hippocampal formation in the Japanese monkey (*Macaca fuscata*). *J Com Neurol*. 2000; 423: 282-98.
- 60) Abe S, Takagi K, Yamamoto T, et al. Assessment of cortical gyrus and sulcus formation using magnetic resonance images in small-for-gestational-age fetuses. *Prenat Diagn*. 2003; 23: 225-31.
- 61) Abe S, Takagi K, Yamamoto T, et al. Semiquantitative assessment of myelination using magnetic resonance imaging in normal fetal brains. *Prenat Diagn*. 2004; 24: 352-7.
- 62) Boddaert N, Chabane N, Good GCD, et al. Superior temporal sulcus anatomical abnormalities in childhood autism: avoxel-based morphometry MRI study. *NeuroImage*. 2004; 23: 364-9.
- 63) Ohnishi T, Matsuda H, Hashimoto T, et al. Abnormal regional cerebral blood flow in childhood autism. *Brain*. 2000; 123: 1838-44.
- 64) Bachevalier J. Medial temporal lobe structures and autism: a review of clinical and experimental findings. *Neuropsychologia*. 1994; 32: 627-48.
- 65) Bauman M, Kemper TL. Histoanatomic observations of the brain in early infantile autism. *Neurology*. 1985; 35: 866-74.